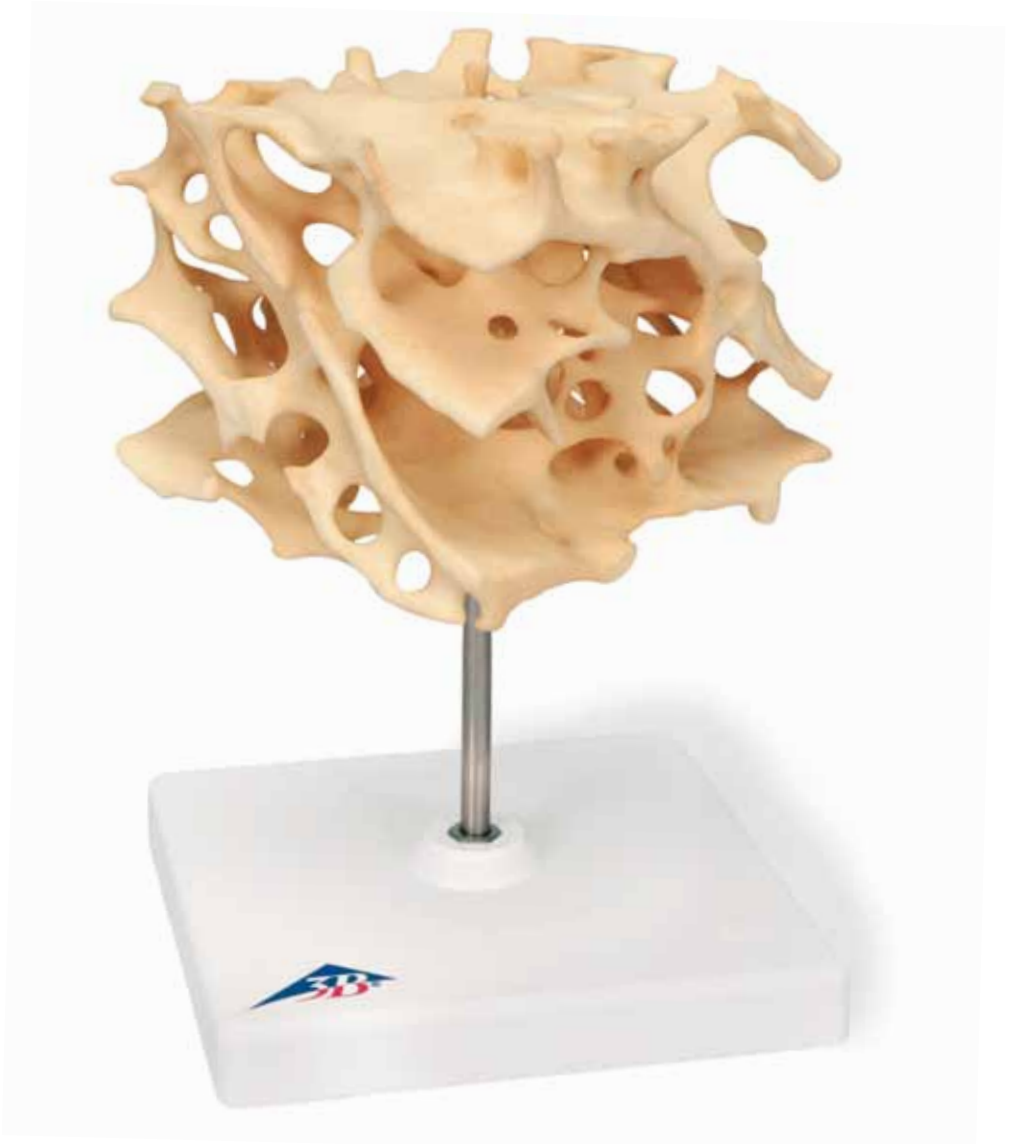



...going one step further



1009698

Latin

- 1 Substantia spongiosa
- 2 Trabeculae
- 3 Cavitas medullaris



Human cancellous bone (spongy bone, trabecular bone)

English

100-fold enlarged replication

The bones consist essentially of bony cortex, the cortical bone, and spongy bone inside called cancellous bone.

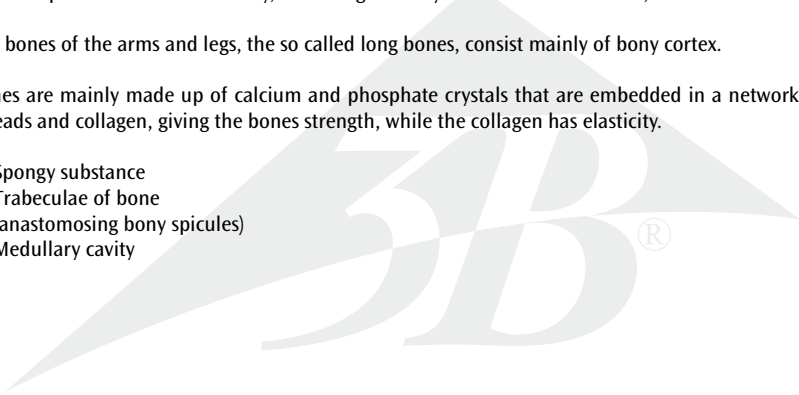
This construction means that they are light and require relatively little bone substance, and are highly stable. The bone marrow is protected in the cavities of the spongy bone whose architecture is determined by factors such as pressure, bending and torsion.

There is a differing amount of cortical and cancellous bone from one bone to another: spongy bone forms the most part of the vertebral body, consisting of many small trabecular bones;

The bones of the arms and legs, the so called long bones, consist mainly of bony cortex.

Bones are mainly made up of calcium and phosphate crystals that are embedded in a network of protein threads and collagen, giving the bones strength, while the collagen has elasticity.

- 1 Spongy substance
- 2 Trabeculae of bone
(anastomosing bony spicules)
- 3 Medullary cavity



Menschliche Knochenspongiosa (Schwammknochen)

100-fach vergrößertes Replikat

Grundsätzlich bestehen Knochen aus einer Knochenrinde, der Kortikalis, sowie dem innen liegenden Schwammknochen, der Spongiosa.

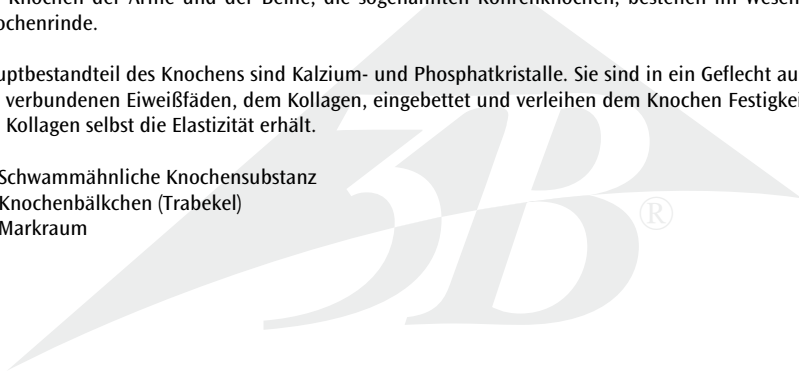
Dieser Aufbau hilft Knochensubstanz und somit Gewicht zu sparen, bei hoher Stabilität. In den Hohlräumen der Spongiosa, deren Architektur bestimmt wird von Einflüssen, wie Druck, Biegung und Torsion, liegt geschützt das Knochenmark.

Der Anteil von Kortikalis und Spongiosa ist von Knochen zu Knochen unterschiedlich: den Hauptteil eines Wirbelkörpers bildet der Schwammknochen, bestehend aus vielen kleinen Knochenbälkchen.

Die Knochen der Arme und der Beine, die sogenannten Röhrenknochen, bestehen im Wesentlichen aus Knochenrinde.

Hauptbestandteil des Knochens sind Kalzium- und Phosphatkristalle. Sie sind in ein Geflecht aus miteinander verbundenen Eiweißfäden, dem Kollagen, eingebettet und verleihen dem Knochen Festigkeit, während das Kollagen selbst die Elastizität erhält.

- 1 Schwammähnliche Knochensubstanz
- 2 Knochenbälkchen (Trabekel)
- 3 Markraum



Tejido óseo esponjoso humano (hueso esponjoso o reticulado)

Español

Réplica aumentada a 100 veces su tamaño natural

Fundamentalmente la composición de los huesos es la siguiente: la corteza ósea o Corticalis y el interior formado por hueso esponjoso o Spongiosa.

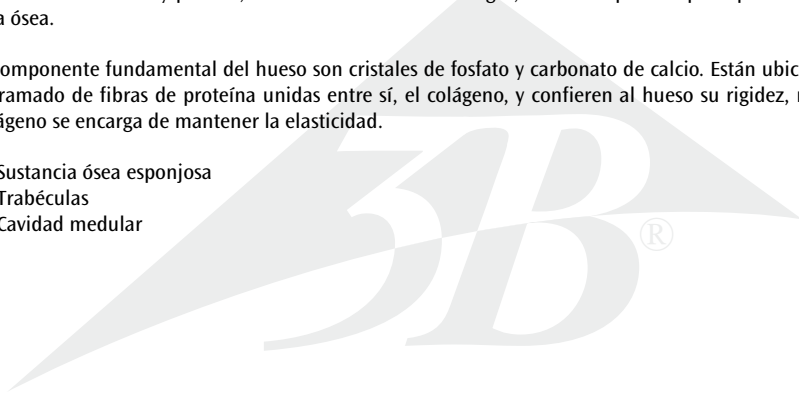
Esta arquitectura ósea permite ahorrar sustancia ósea y con ello peso, proporcionando sin embargo una gran estabilidad. Los espacios libres del hueso esponjoso, cuya arquitectura viene determinada por influjos como la presión, la curvatura o la torsión, están ocupados por la médula ósea.

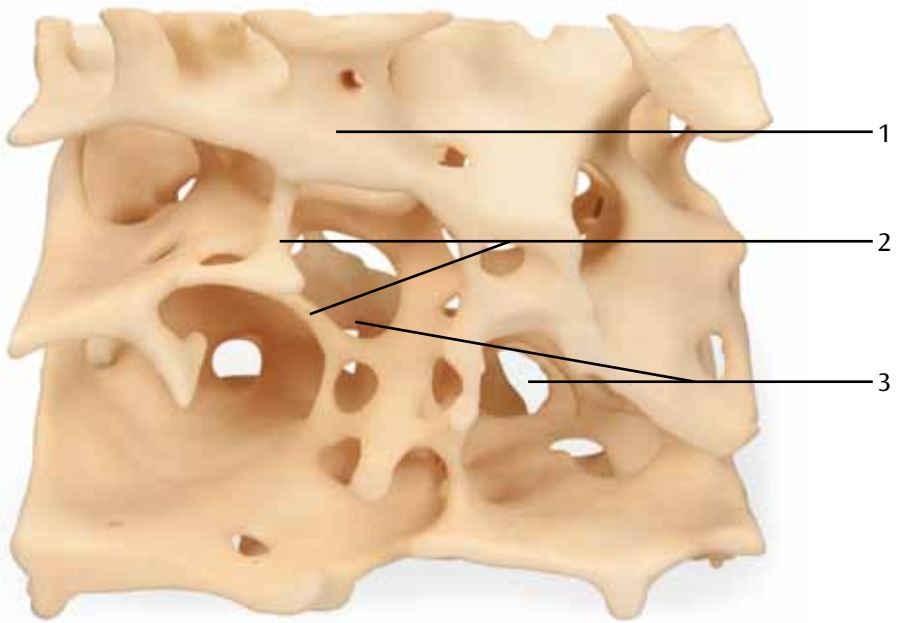
La proporción entre corteza y hueso esponjoso es diferente según el hueso: la parte principal del cuerpo de una vertebra está formada por hueso esponjoso, compuesto por multitud de pequeñas trabéculas.

Los huesos de brazos y piernas, los así llamados huesos largos, están compuestos principalmente por corteza ósea.

El componente fundamental del hueso son cristales de fosfato y carbonato de calcio. Están ubicados en un entramado de fibras de proteína unidas entre sí, el colágeno, y confieren al hueso su rigidez, mientras el colágeno se encarga de mantener la elasticidad.

- 1 Sustancia ósea esponjosa
- 2 Trabéculas
- 3 Cavidad medular





Os spongieux humain (os trabéculaire), Réplique agrandie 100 fois

Français

Fondamentalement les os sont constitués d'une écorce osseuse, la corticale ou cortex, et d'un tissu spongieux situé à l'intérieur, l'os spongieux.

Cette constitution sert à économiser la substance osseuse, et donc le poids, avec une stabilité supérieure. La moelle osseuse est située à l'abri dans les cavités de l'os spongieux, dont l'architecture est conditionnée par des influences telles que la pression, la courbure et la torsion.

La proportion de corticale et d'os spongieux est différente d'un os à l'autre : l'essentiel d'un corps vertébral est formé par de l'os spongieux, constitué de nombreuses petites trabécules.

Les os des bras et des jambes, ce que l'on appelle les os tubulaires, sont essentiellement constitués de cortex osseux.

Les principaux constituants de l'os sont des cristaux de calcium et de phosphate. Ils sont incorporés dans un entrelacs de fibres protéiques liées entre elles, le collagène, et donnent à l'os sa rigidité, tandis que le collagène maintient l'élasticité.

- 1 Substance spongieuse
- 2 Trabécules osseuses
- 3 Canal médullaire



Osso humano esponjoso (osso esponjoso, osso trabecular), Réplica ampliada 100x

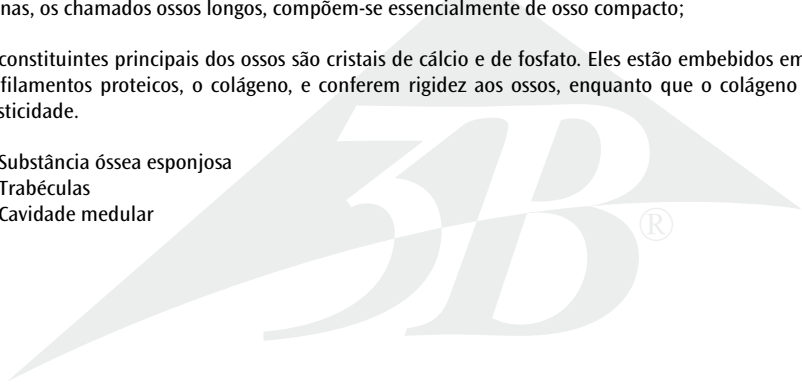
Os ossos são compostos basicamente de um osso compacto, o osso cortical, assim como de um osso esponjoso, o osso trabecular.

Esta estrutura ajuda a economizar em substância óssea e, desta forma, em peso, garantindo ao mesmo tempo grande estabilidade. Nos espaços ociosos do osso trabecular, cuja arquitetura é definida por influências como pressão, curvatura e torção, se encontra protegida a medula óssea.

A composição dos ossos cortical e trabecular variam de osso para osso: A parte principal de um corpo vertebral é constituída pelo osso esponjoso, composto de várias pequenas trabéculas. Os ossos dos braços e das pernas, os chamados ossos longos, compõem-se essencialmente de osso compacto;

Os constituintes principais dos ossos são cristais de cálcio e de fosfato. Eles estão embebidos em uma rede de filamentos proteicos, o colágeno, e conferem rigidez aos ossos, enquanto que o colágeno mantém a elasticidade.

- 1 Substância óssea esponjosa
- 2 Trabéculas
- 3 Cavidade medular



Sostanza spugnosa umana (osso spugnoso, osso trabecolare)

Italiano

Replica ingrandita 100 volte

Le ossa sono costituite fondamentalmente da una superficie compatta, l'osso corticale, e dall'osso trabecolare, un tessuto molle che si trova al loro interno.

Questa struttura aiuta a risparmiare sostanza ossea e di conseguenza peso, in aggiunta ad assicurare una maggiore stabilità. Nelle cavità dell'osso trabecolare, la cui architettura è determinata da effetti quali la pressione, il piegamento e la torsione, è custodito il midollo osseo.

La quantità di osso corticale e trabecolare varia da osso a osso: un corpo vertebrale è costituito principalmente da tessuto spugnoso, a sua volta formato da tante piccole trabecole.

Le ossa delle braccia e delle gambe, le cosiddette ossa lunghe, sono costituite soprattutto da corteccia. I componenti fondamentali delle ossa sono cristalli di calcio e fosfato. Essi sono disposti in un intreccio di catene proteiche, il collagene, e assicurano all'osso solidità, mentre il collagene stesso ne mantiene l'elasticità.

- 1 Sostanza spugnosa
- 2 Trabecole
- 3 Cavità midollare



海綿骨と骨梁，100倍大モデル


骨は基本的には骨皮質，皮質骨（緻密骨），海綿骨からなります。
この構成をとることで，軽くて，比較的少ない材料ですむ上に，高い安定性を実現しています。

骨髓は海綿骨の空洞内にあり，これにより圧力，曲げ，ねじりから守られています。

皮質骨と海綿骨の比率は骨によって異なります。
例えば，椎体は多数の骨梁で形成された海綿骨を主体として構成されています。
対して，長骨と呼ばれる腕，脚の骨は皮質骨（緻密骨）が主体で構成されています。

骨はカルシウムとリン酸塩を主成分としており，これらがタンパク質繊維とコラーゲンの内部にあります。
この構造によりコラーゲンのしなやかさをあわせもった強固な骨が形成されています。

- 1 海綿質
- 2 骨梁
- 3 髓腔



Губчатая кость человека (губчатая кость, трабекулярная кость), модель, 100-кратное увеличение

Русский

Основные компоненты костей – это кортикальный (корковый) слой и внутренняя спонгиозная (или губчатая) кость.

Такое строение обеспечивает небольшую массу костей и относительно небольшое количество костной ткани, при высокой прочности. Костный мозг защищен в полостях губчатой кости, строение которой определяют такие факторы, как давление, сгибание и скручивание.

Кости различаются по количеству кортикального и губчатого костного вещества: тела позвонков состоят преимущественно из губчатого вещества с большим количеством мелких костных перегородок.

Кости рук и ног, так называемые трубчатые кости, состоят в основном из коркового вещества.

Кости в основном состоят из кристаллов кальция и фосфатов, которые вкраплены в сеть из белковых нитей и коллагена и придают костям прочность, в то время как коллаген обеспечивает эластичность.

- 1 Губчатое вещество
- 2 Трабекулы кости [связанные между собой костные перекладины]
- 3 Костномозговая полость



松质骨(海绵骨, 骨小梁)

100倍放大复制

骨头主要由骨皮质、骨密质和位于内部的被称为松质骨的海绵状骨组成。

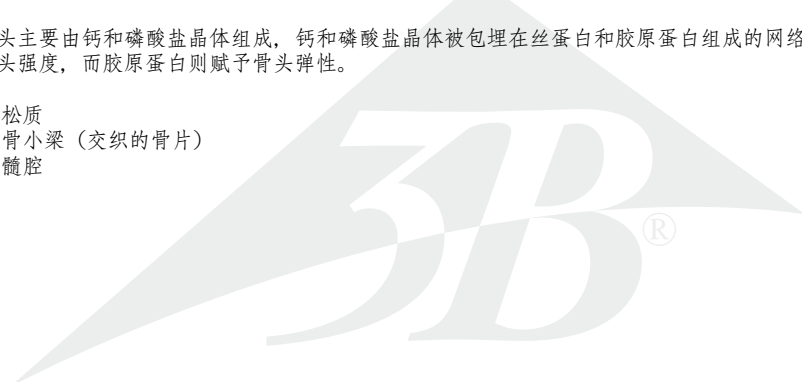
这种结构意味着它们很轻, 并且需要相对较少的骨质, 同时又非常坚硬。骨髓被海绵状骨形成的腔所保护, 海绵状骨的结构受到各种因素如压力、弯曲度和扭转度的影响。

不同骨头所含有的骨密质和骨松质的量也会有所差别: 松质骨形成椎骨体的大部分, 组成很多小的骨小梁。

人体手臂和腿上的骨头, 被称为长骨, 主要由骨皮质组成。

骨头主要由钙和磷酸盐晶体组成, 钙和磷酸盐晶体被包埋在丝蛋白和胶原蛋白组成的网络内, 给予骨头强度, 而胶原蛋白则赋予骨头弹性。

- 1 松质
- 2 骨小梁 (交织的骨片)
- 3 髓腔



Also available from 3B Scientific®:

1009697 Auditory ossicles

Ebenfalls bei 3B Scientific® erhältlich:

1009697 Gehörknöchelchen

Tambien disponible en 3B Scientific®:

1009697 Huesecillos del oído medio

Egalement disponible auprès de 3B Scientific® :

1009697 Osselets de l'ouïe

Também disponível na 3B Scientific®:

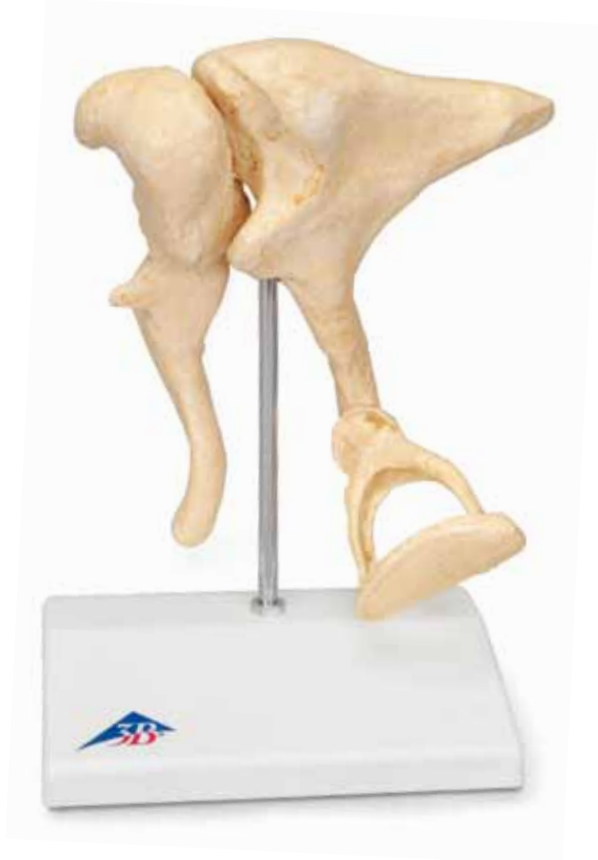1009697 Ossículos da audição

Disponibile anche presso 3B Scientific®:

1009697 Ossicini dell'orecchio

3B Scientific®では他にも花のモデルをご用意しております

1009697 耳小骨, 20倍大モデル





3B SCIENTIFIC® PRODUCTS

3B Scientific GmbH

Rudorffweg 8 • 21031 Hamburg • Germany
Tel.: + 49-40-73966-0 • Fax: + 49-40-73966-100
www.3bscientific.com • 3b@3bscientific.com

© Copyright 2010 for instruction manual and design of product:
3B Scientific GmbH, Germany